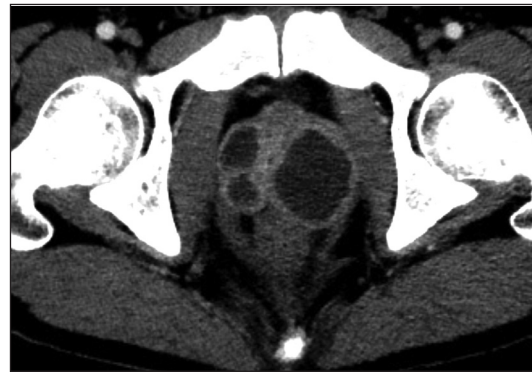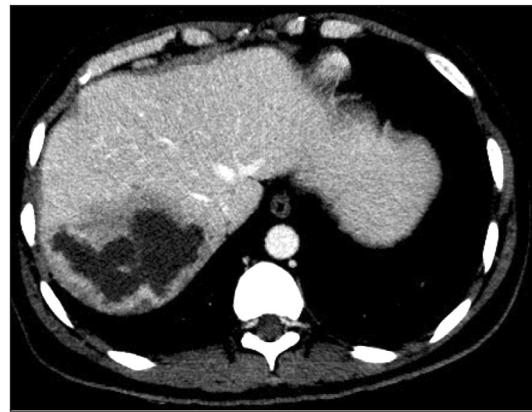
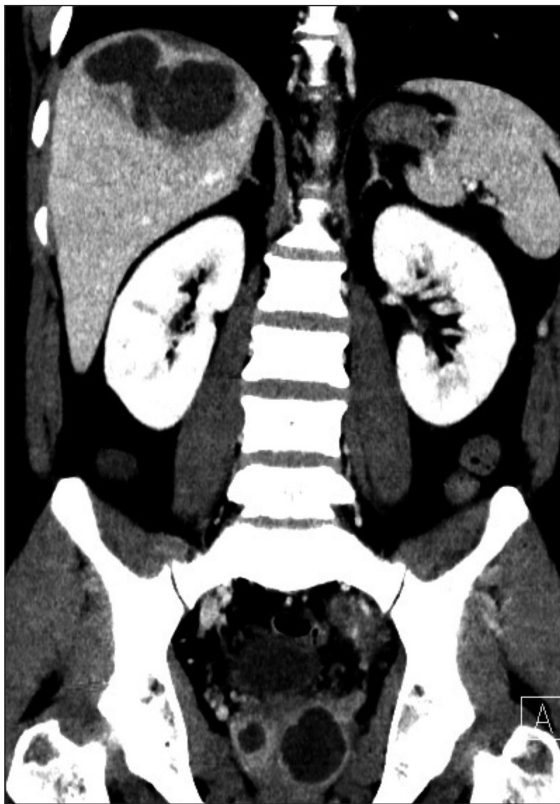


Test radiológico

Daniel Rodríguez D.

Hospital San Juan de Dios, Santiago.

Paciente de 37 años, sexo masculino. Consulta por dolor abdominal de varios días de evolución. Es derivado al Servicio de Imagenología con el diagnóstico de infección del tracto urinario y sospecha de urolitiasis. Se realiza tomografía computada de abdomen y pelvis contraste, de la cual se muestran las siguientes imágenes:



¿Cuáles son los hallazgos?

(Ver resultado en página 79)